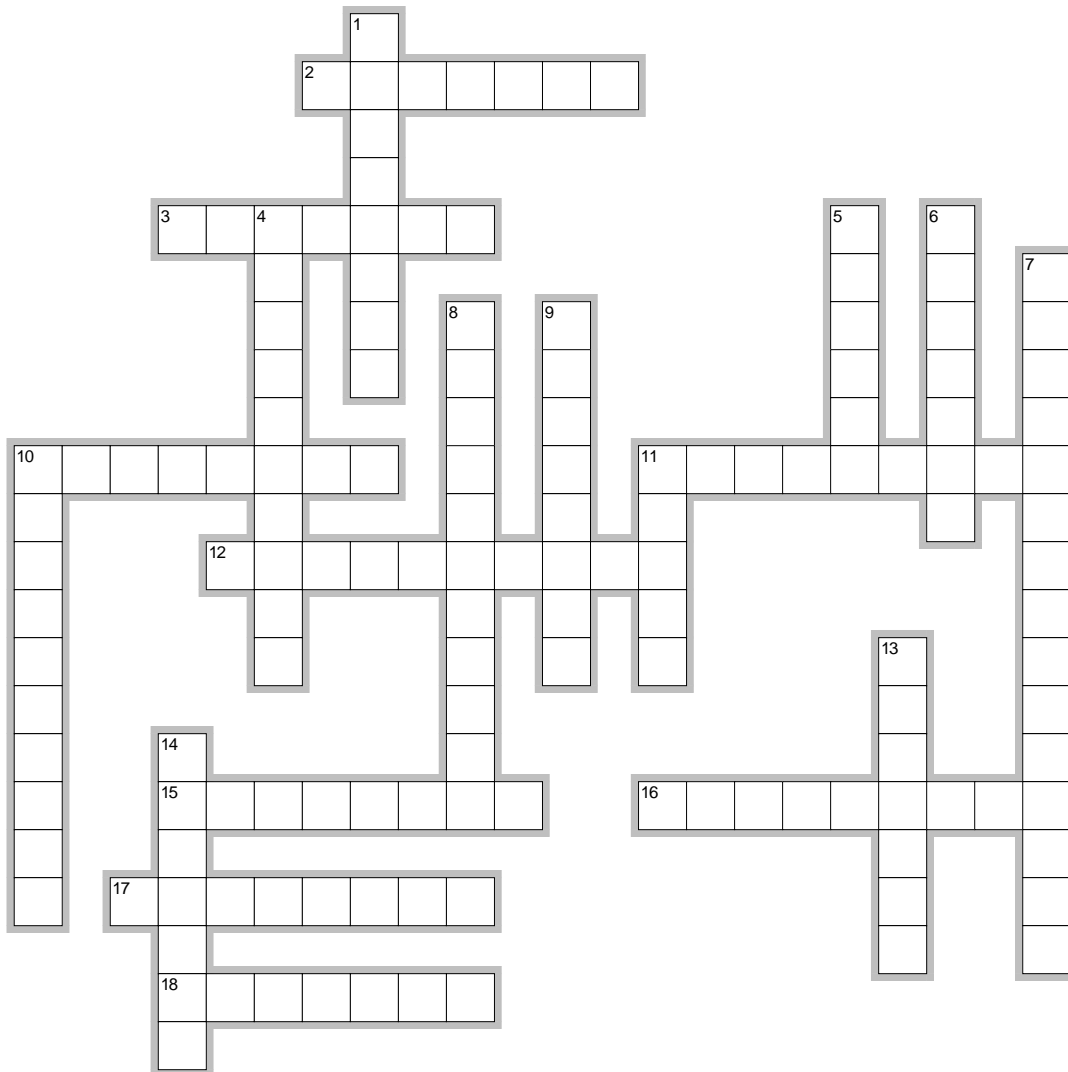


Autores: Juan Sotillo Mesanza, Fernando Tecles Vicente, Cándido Gutiérrez Panizo, Silvia Martínez Subiela, Ana Gutiérrez Montes



EclipseCrossword.com

horizontales

2. Raza de perro con el tórax aplanado dorsoventralmente
3. Pérdida transitoria de la conciencia
10. Inflamación de la lengua
11. Sonido normal que se genera a la percusión del abdomen
12. Foco valvular que se ausculta en el perro en el cuarto espacio intercostal por el lado derecho
15. Sonido respiratorio anormal que se produce cuando el aire pasa por las vías respiratorias llenas de mucosidad
16. Raza de perro con tórax profundo y aplanado laterolateralmente
17. Ganglio que se localiza en el perro en las extremidades posteriores
18. Foco valvular que se ausculta en el perro en el cuarto espacio intercostal por el lado izquierdo

Autores: Juan Sotillo Mesanza, Fernando Tecles Vicente, Cándido Gutiérrez Panizo, Silvia Martínez Subiela, Ana Gutiérrez Montes

verticales

1. Foco valvular que se ausculta en el perro en el tercer espacio intercostal por el lado izquierdo
4. Presencia de aire en la cavidad torácica
5. Respiración dificultosa y anómala
6. Acúmulo de líquido libre en la cavidad abdominal
7. Hormona tiroidea también llamada T4
8. Sonido normal generado en la percusión de los senos paranasales
9. Glándula salival situada en la base de la oreja por detrás de la mandíbula y de la articulación temporomandibular
10. Inflamación de las encías
11. Número de costillas que tiene el perro
13. Sonido normal que se genera a la percusión del corazón
14. Arteria donde se toma el pulso al perro