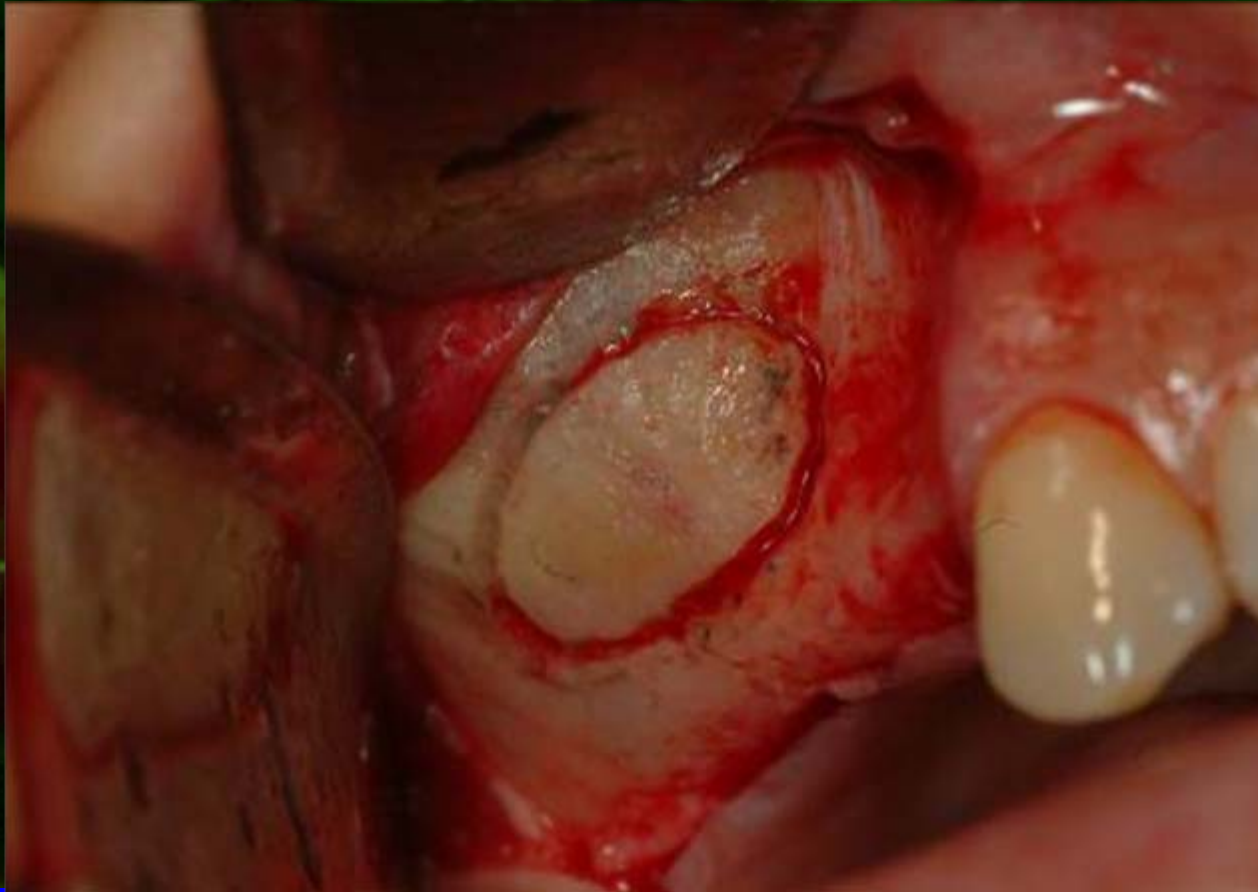

TÉCNICA DE ELEVACION DE SENO MAXILAR (SINUS LIFT) CADWELL -LUC



Dr. José Luis Calvo Guirado

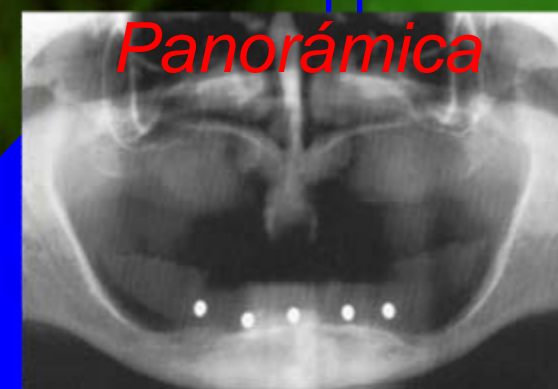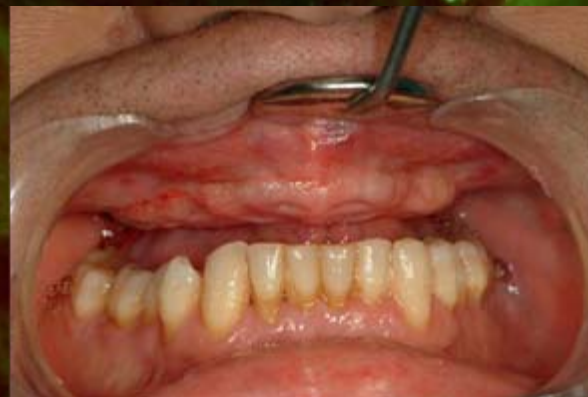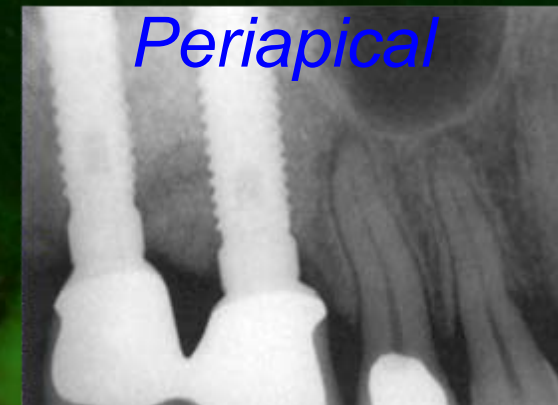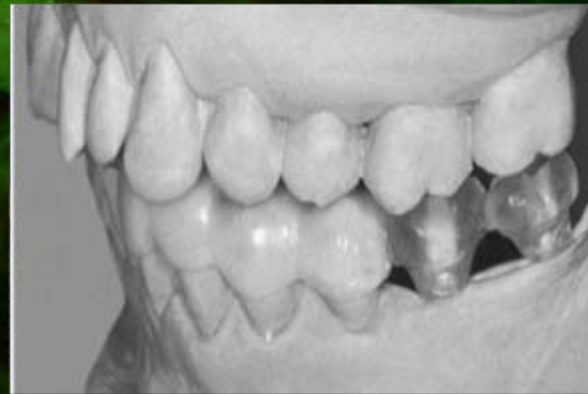Profesor Asociado Clínica Odontológica Integrada de Adultos C.O.I.A.

Director del Curso de Especialista Universitario en Implantes.

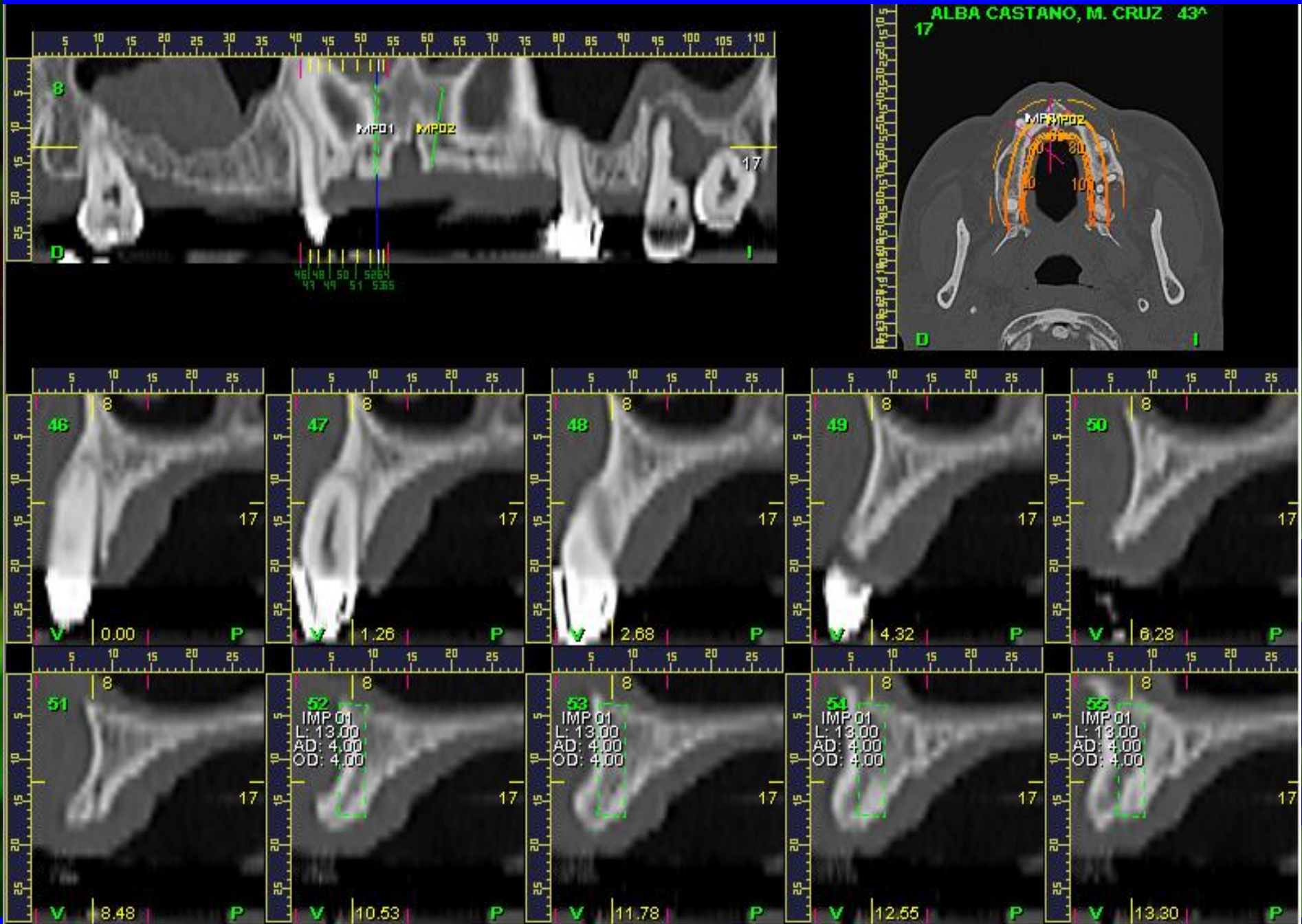
Facultad de Odontología. Universidad de Murcia

1 - ESTUDIO DEL PACIENTE

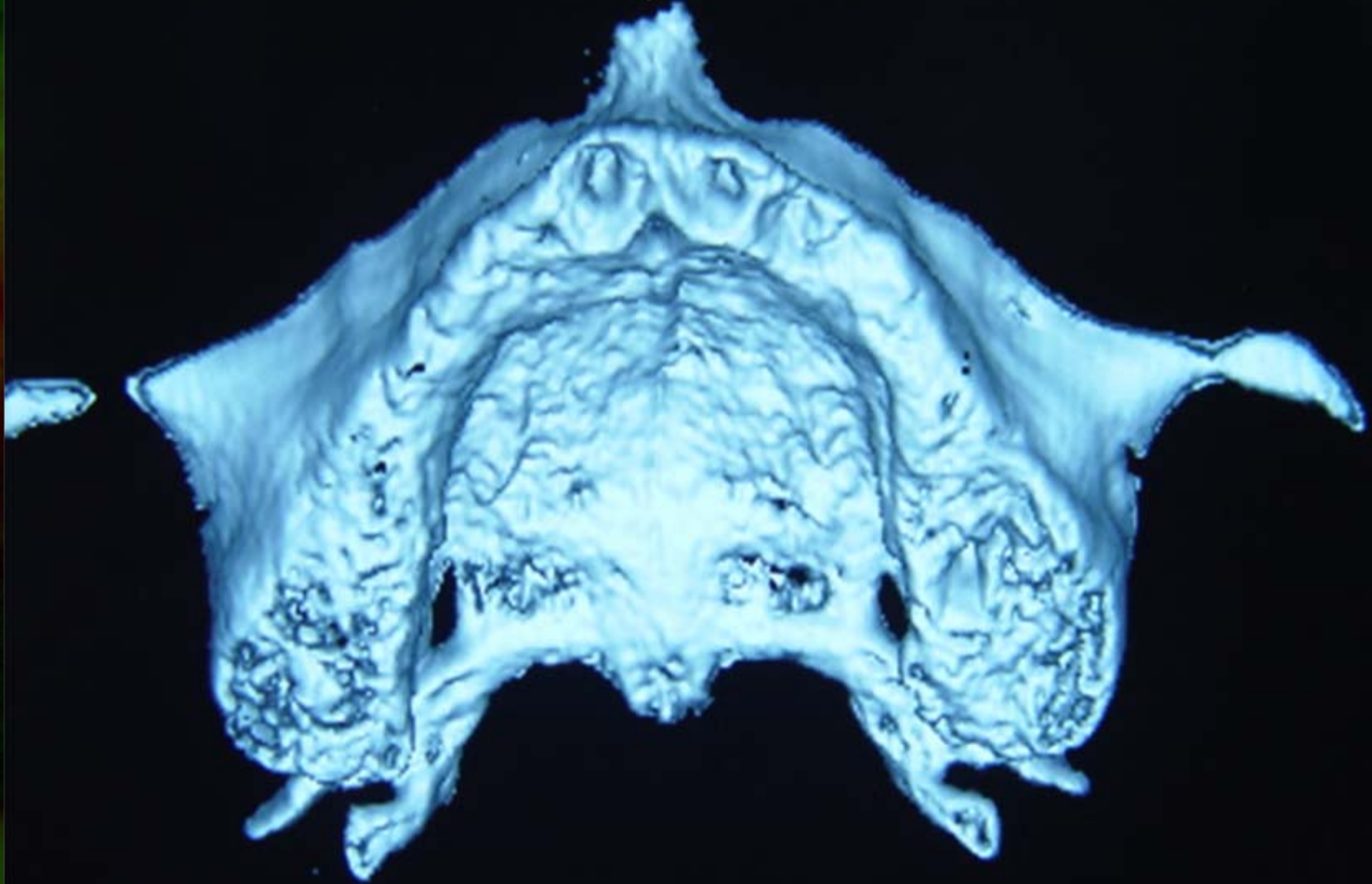
- Planificación prequirúrgica:
 - Historia Clínica completa
 - Modelos de Estudio
 - Encerado diagnóstico.
 - Rx. Periapical
 - Rx panorámica con férula radiológica.
 - Prótesis provisional de evaluación.
 - Fotos del paciente frente, perfil oclusal, lateral etc.
 - Férula quirúrgica.



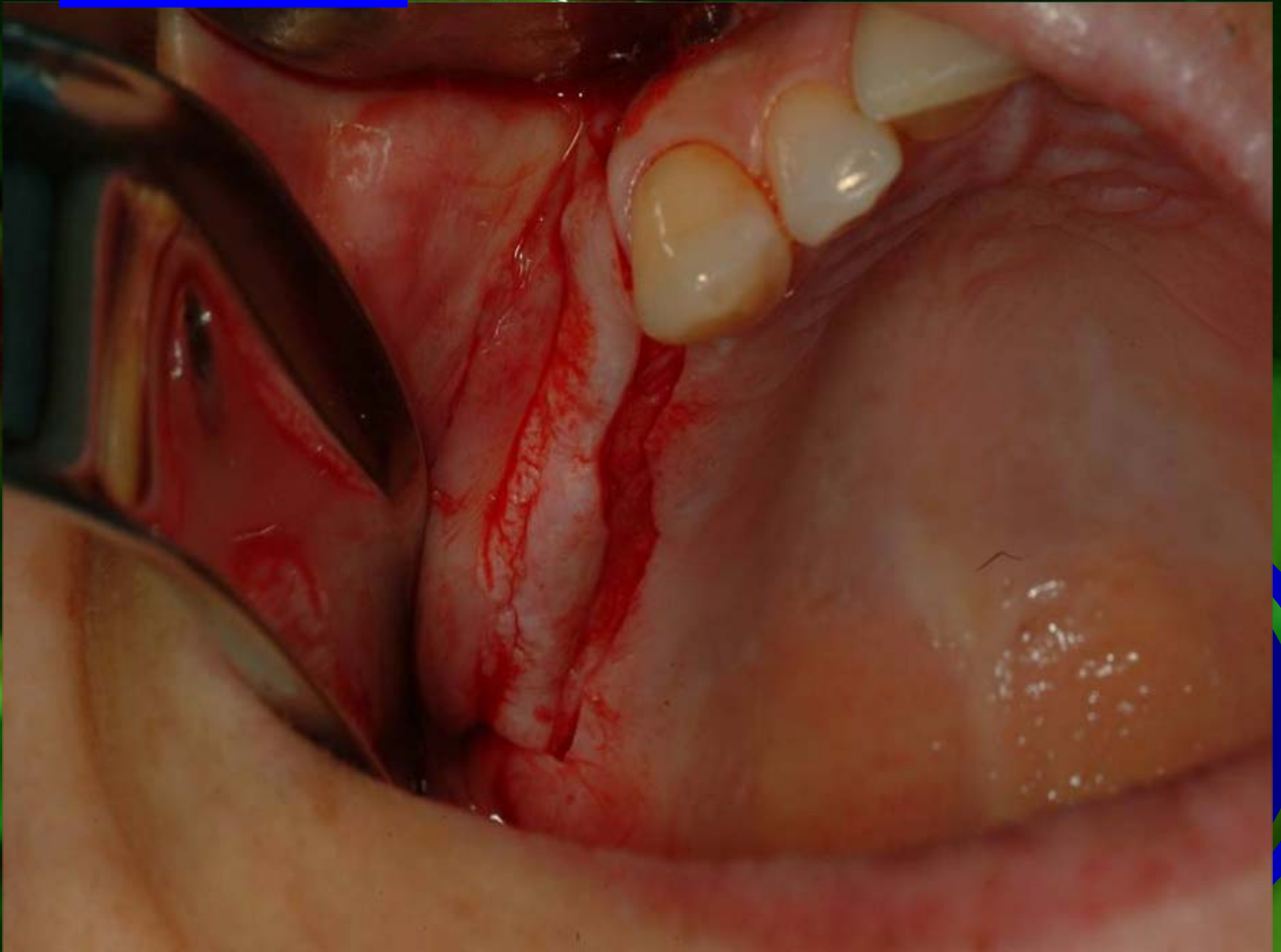
2-Dental Scan



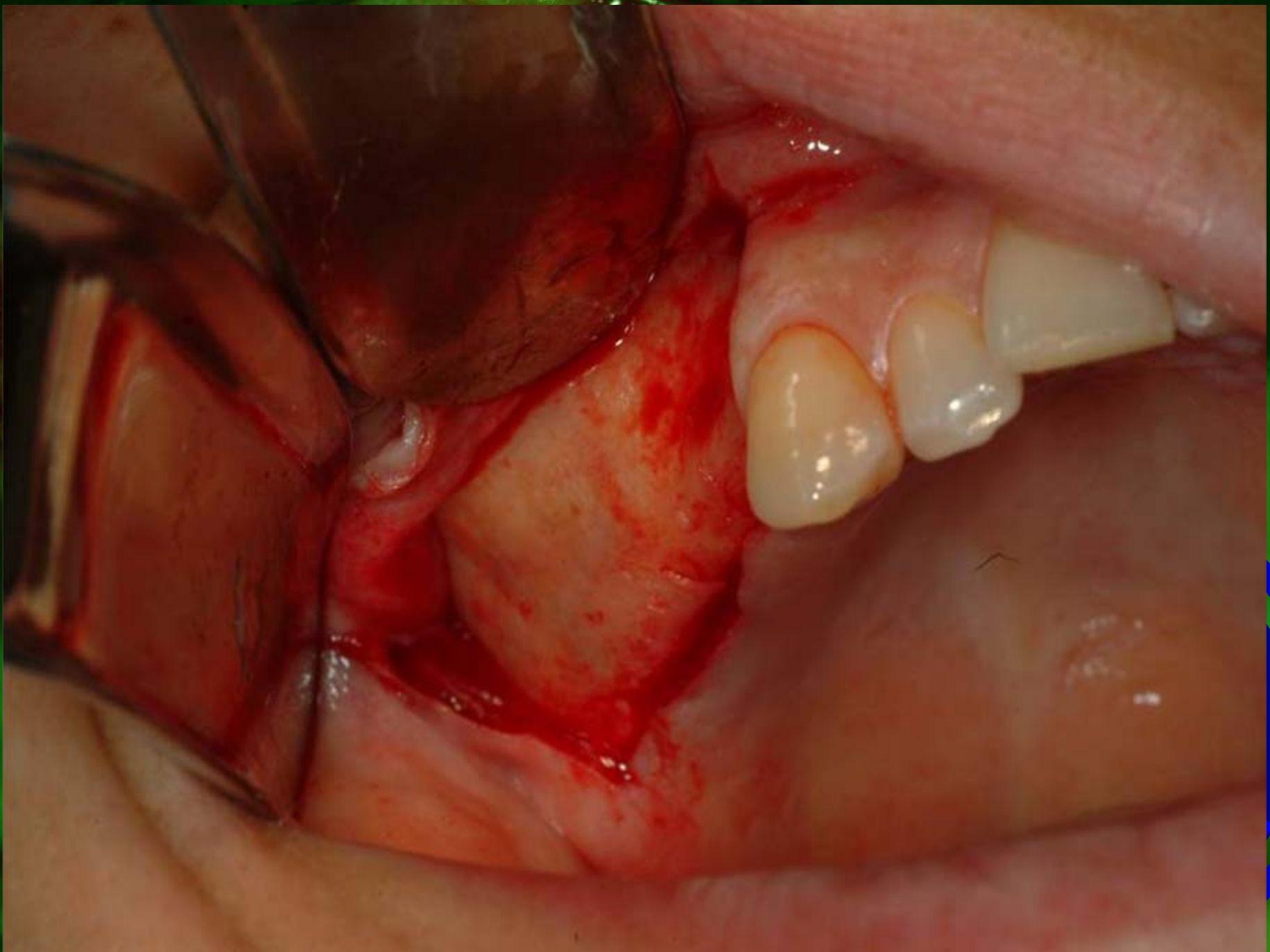
TECNICA QUIRURGICA PASO A PASO



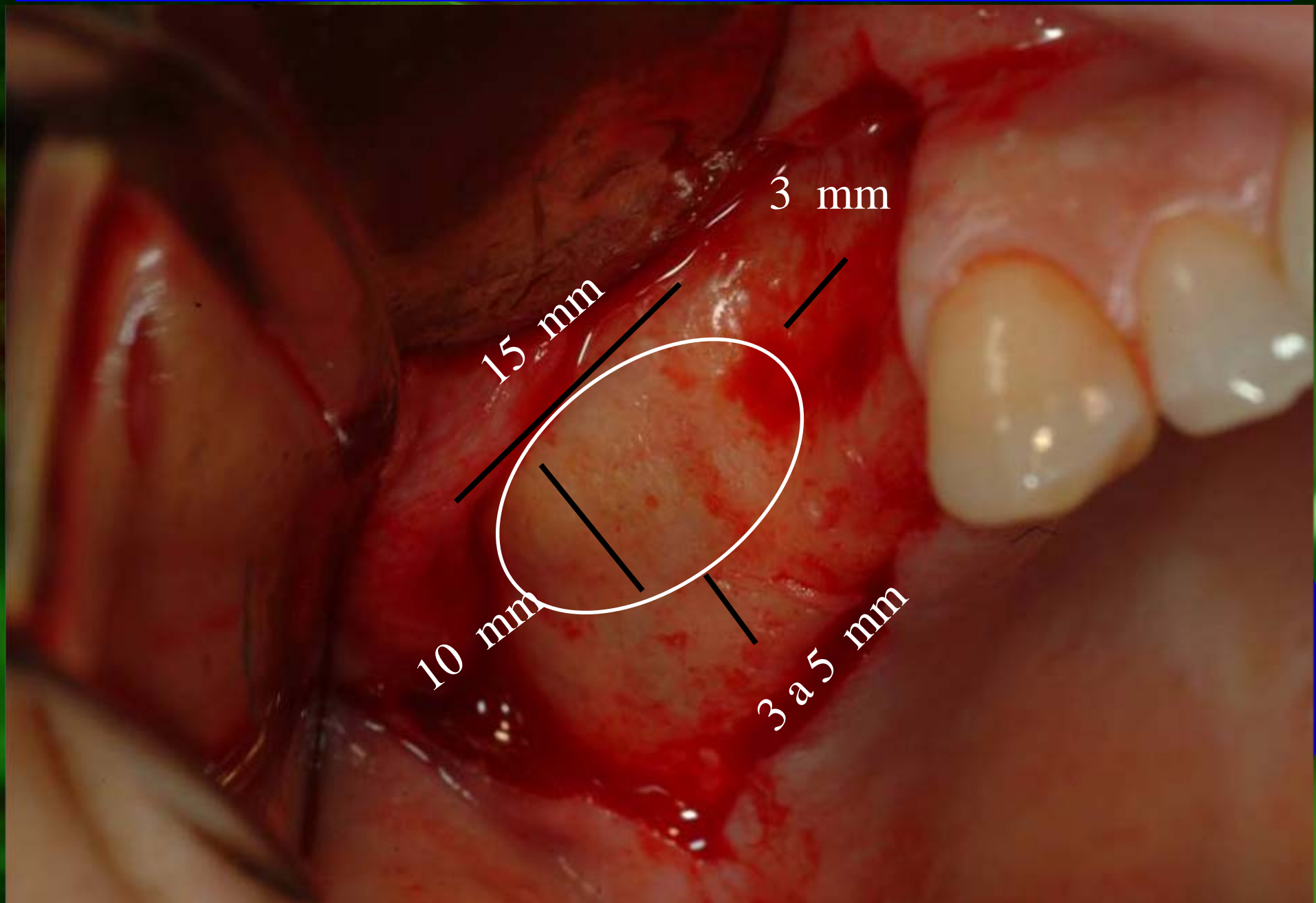
A- INCISION



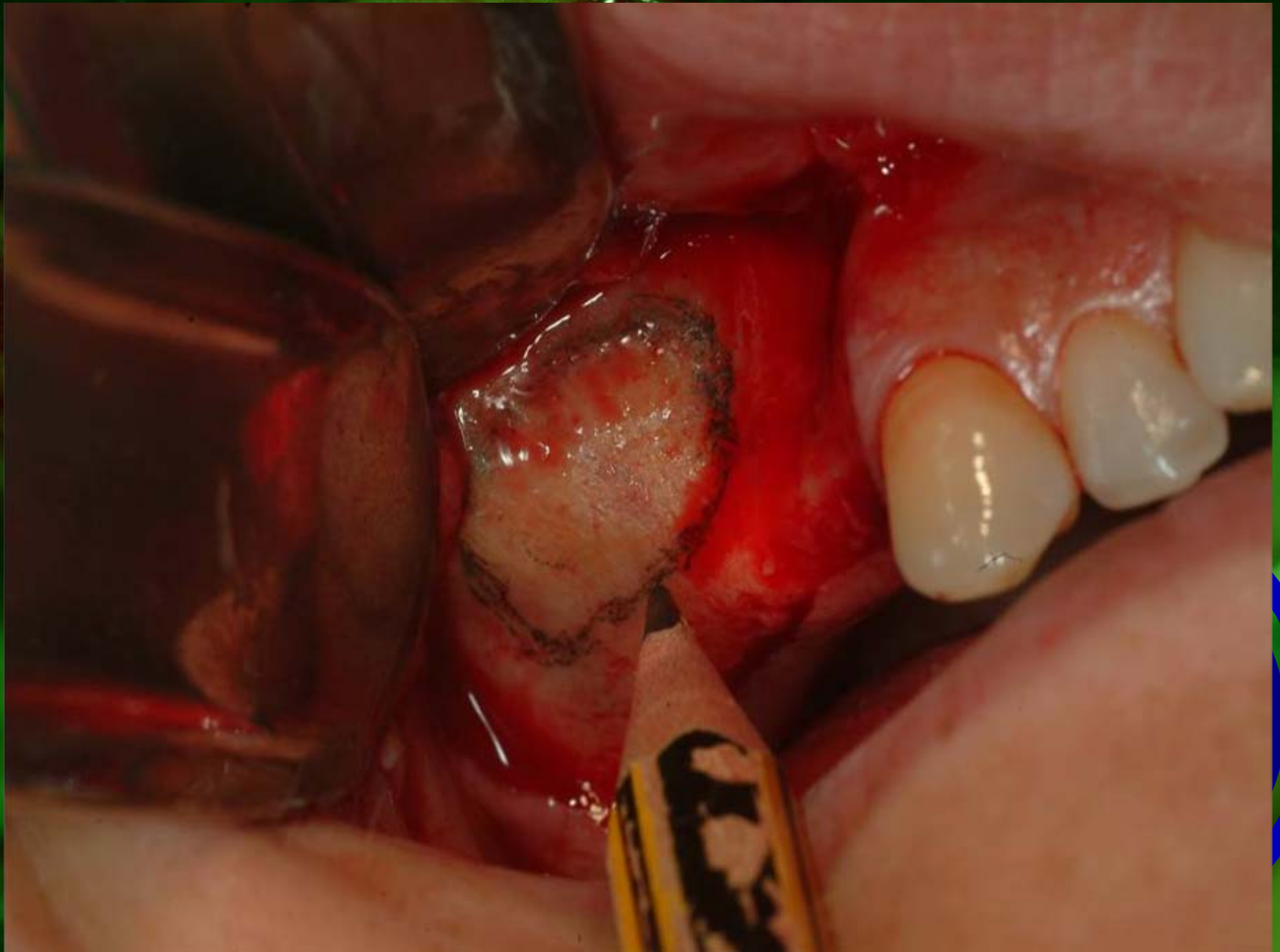B- DESPEGAMIENTO DEL COLGAJO MUCOPERIOSTICO



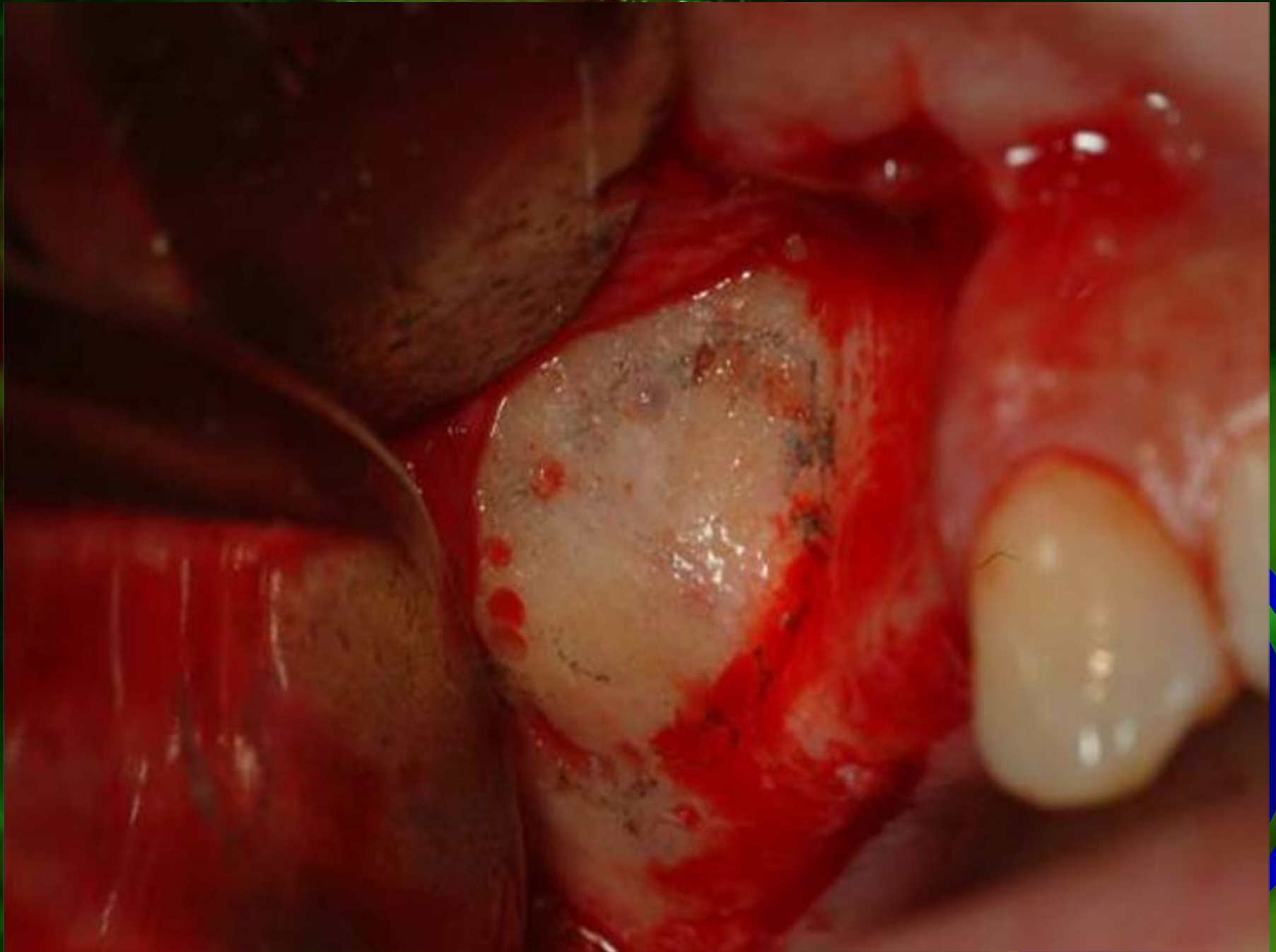C- DISEÑO DE LA VENTANA SOBRE LA PARED LATERAL DEL SENO MAXILAR



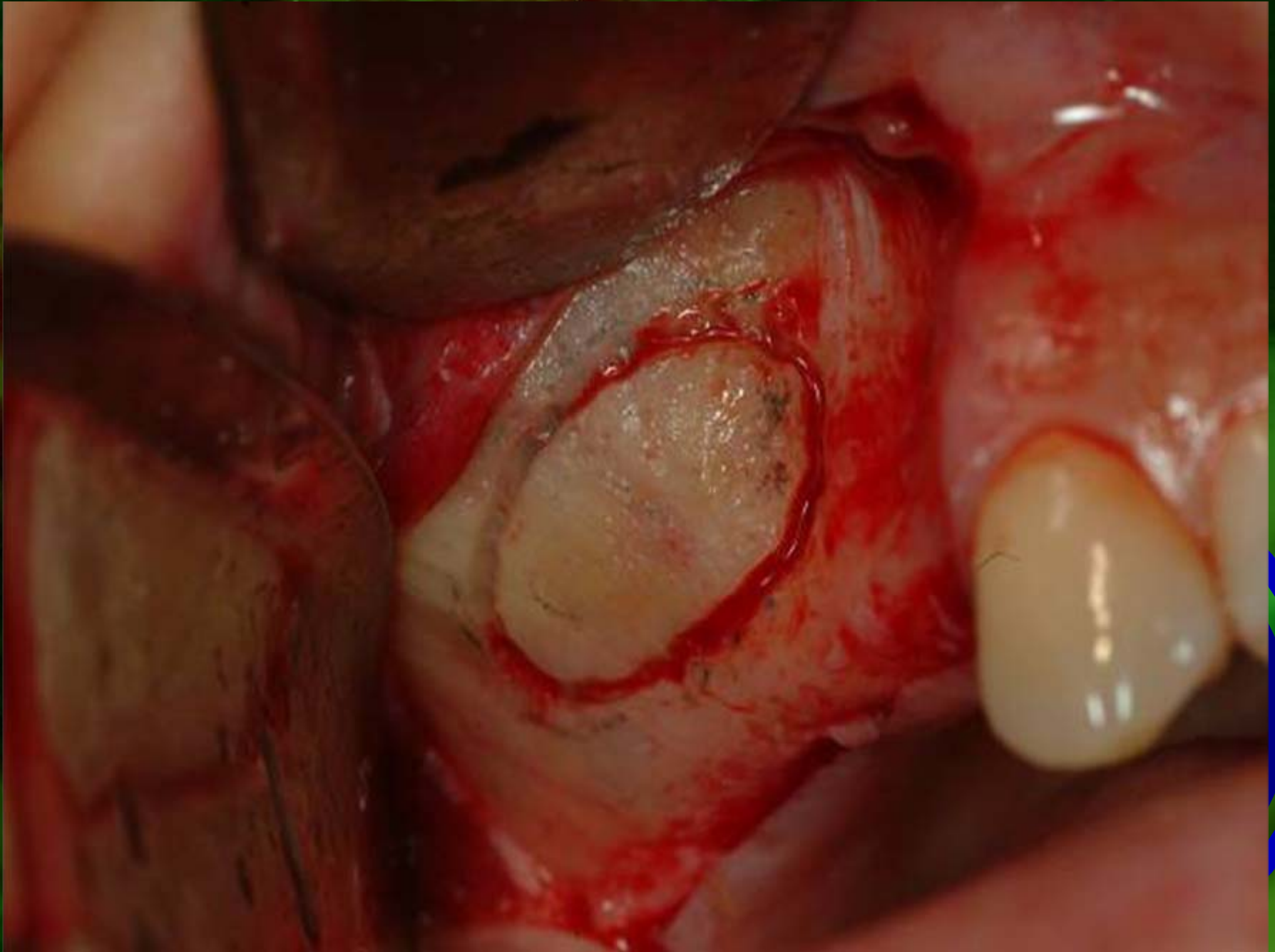D- DIBUJO DE LA VENTANA CON GRAFITO ESTERIL



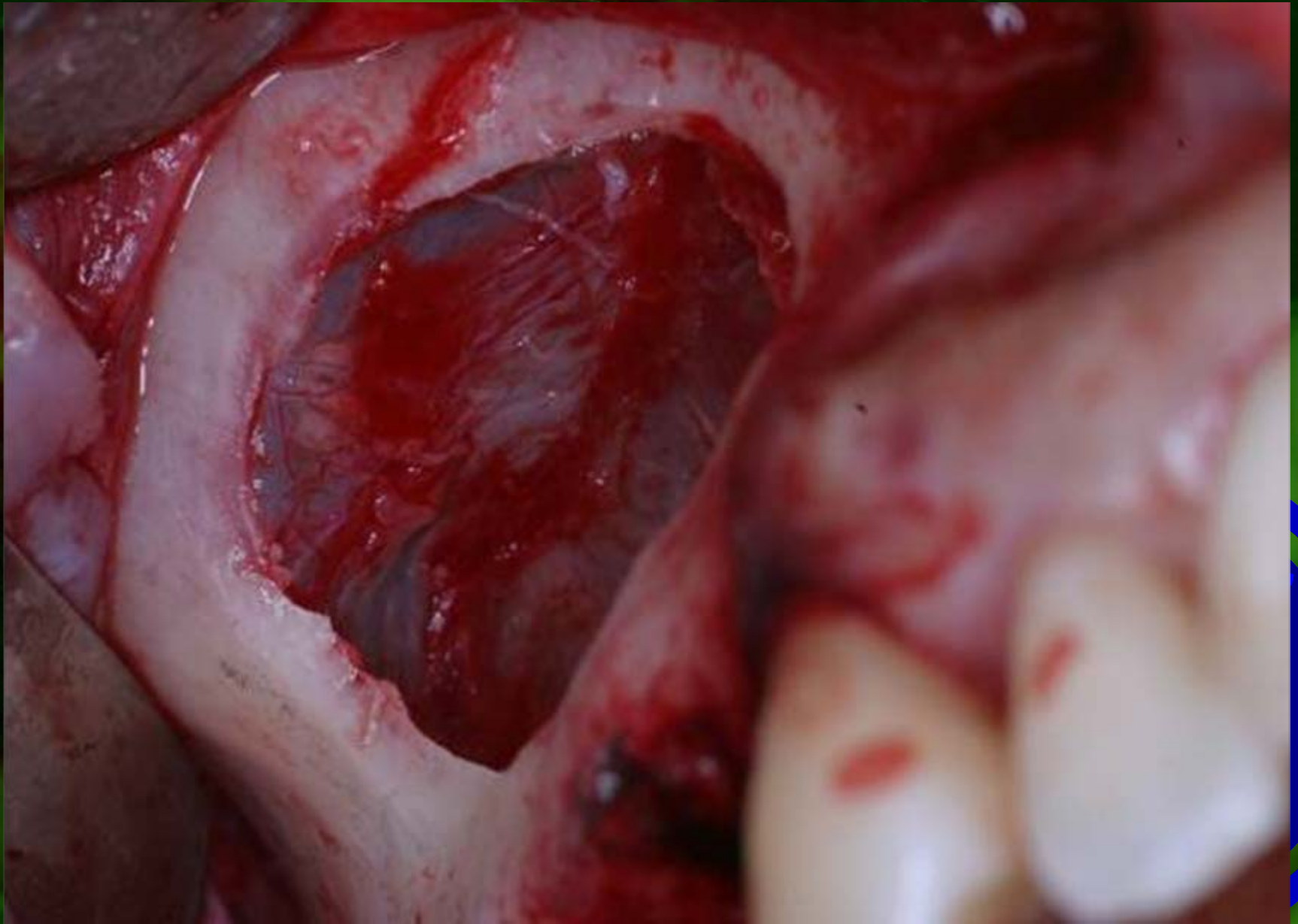
E- PERFORACIONES CON FRESA REDONDA



F- DELIMITACION DE LA VENTANA LATERAL



G- MEMBRANA DE SENO ELEVADA.




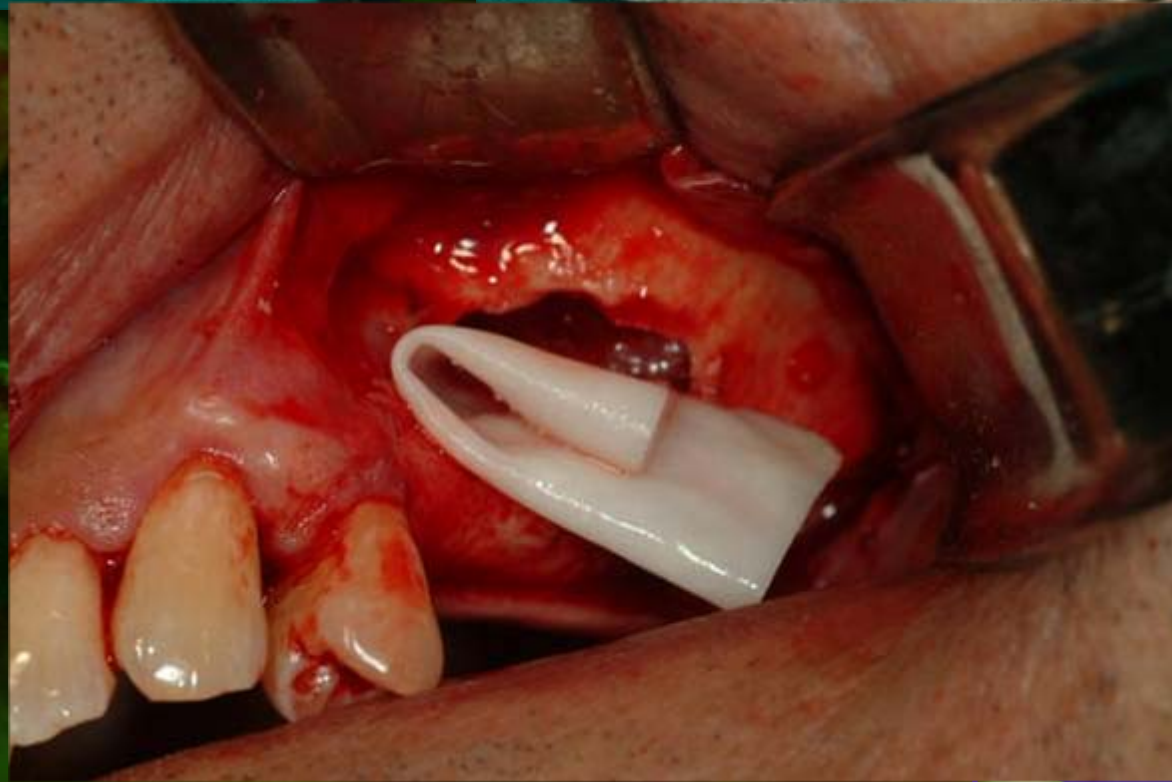
H- BIOMATERIAL



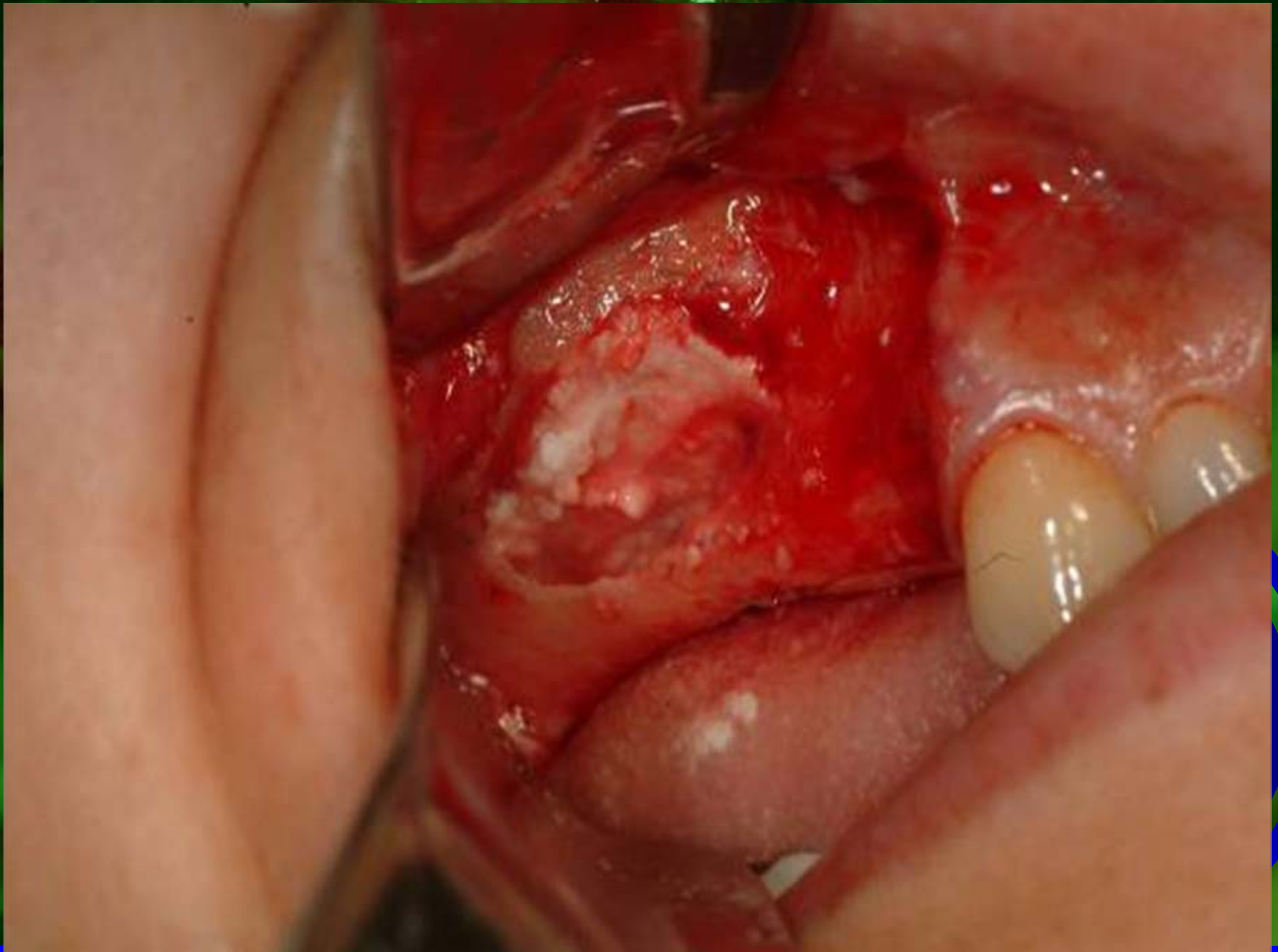


**INJERTO
HUESO DE
TUBEROSIDAD
Y APATOS (HA)**

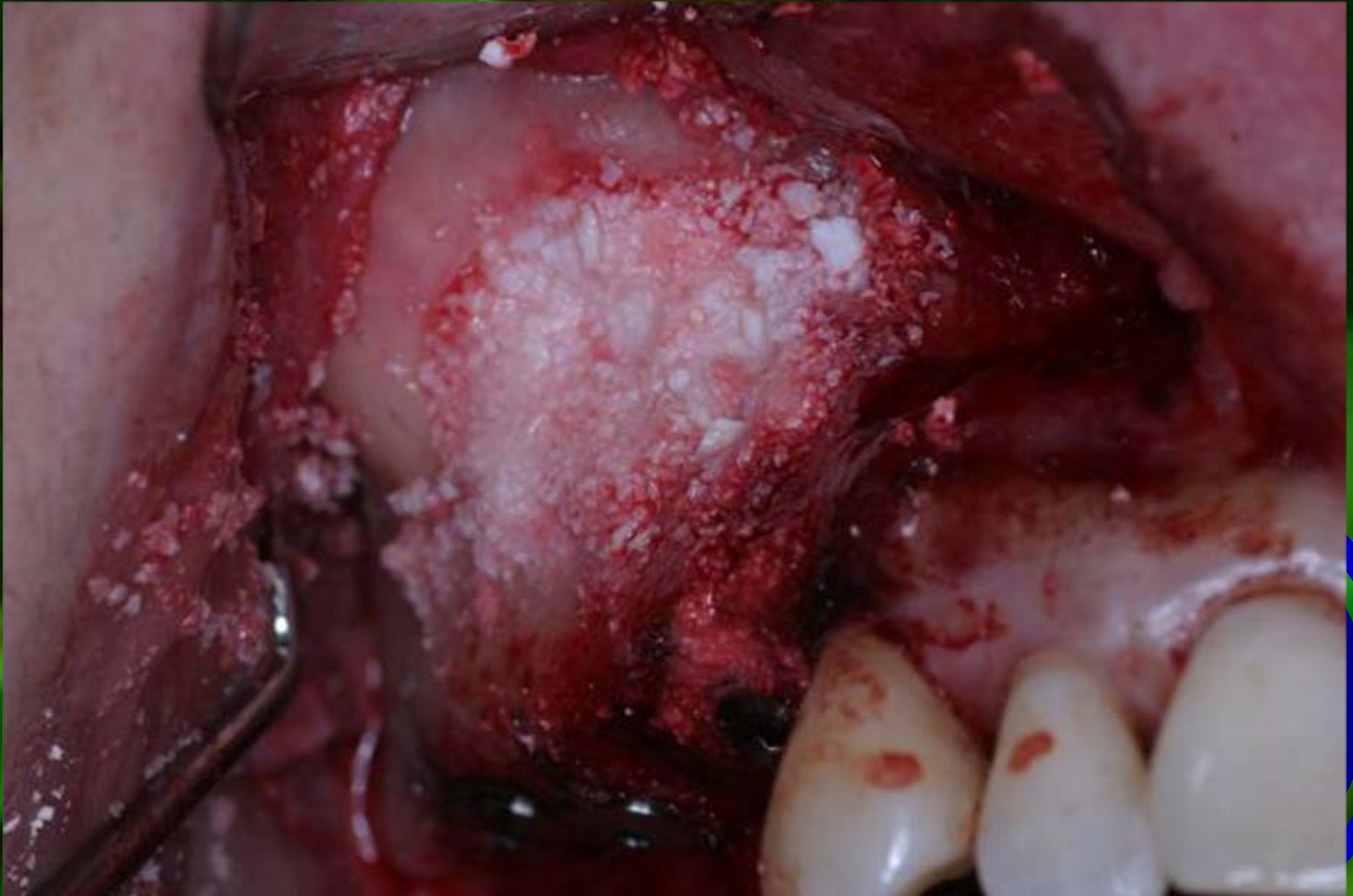
**MEMBRANA
DE
COLAGENO**



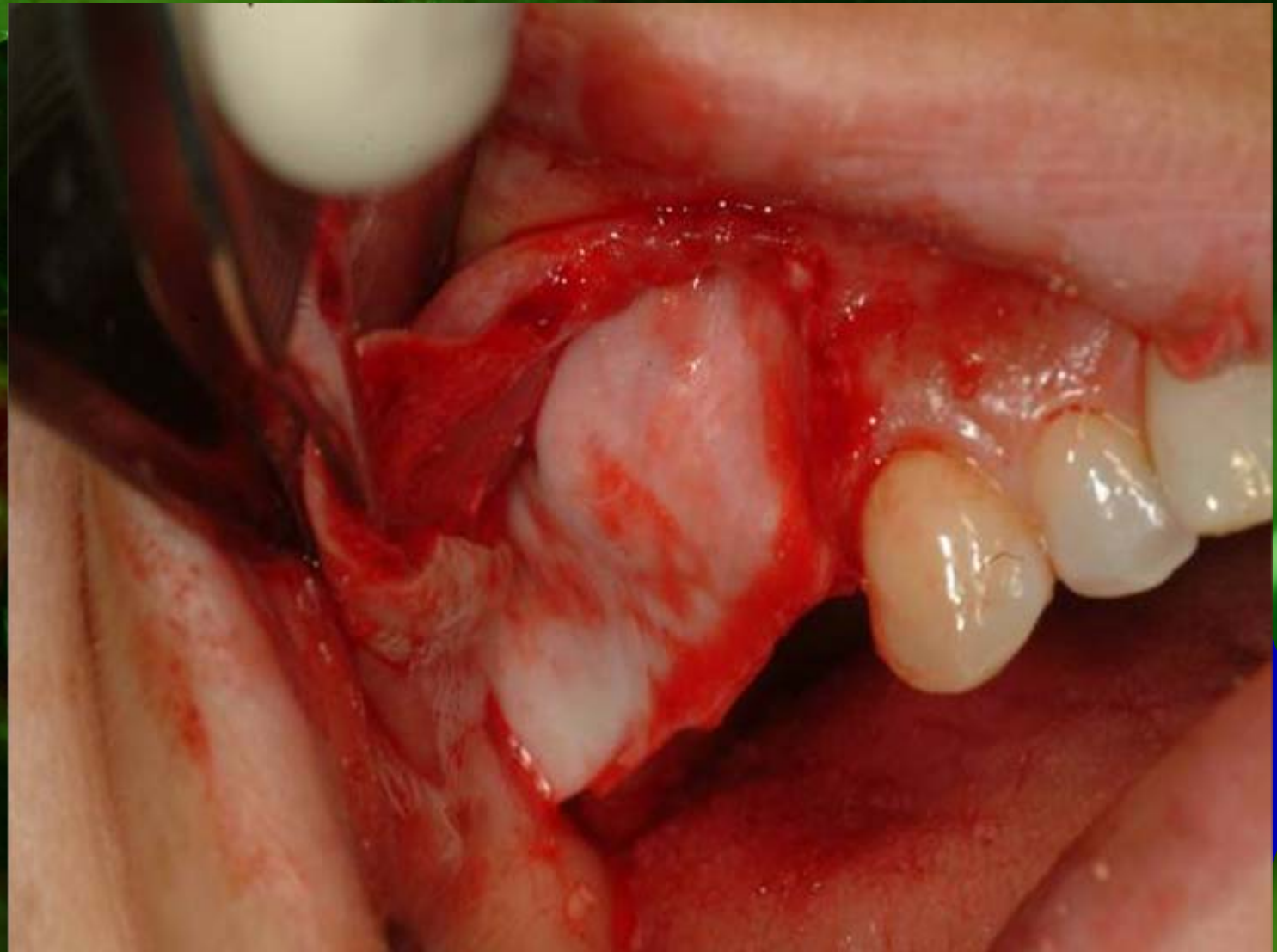I- COLOCACION DE BIOMATERIAL



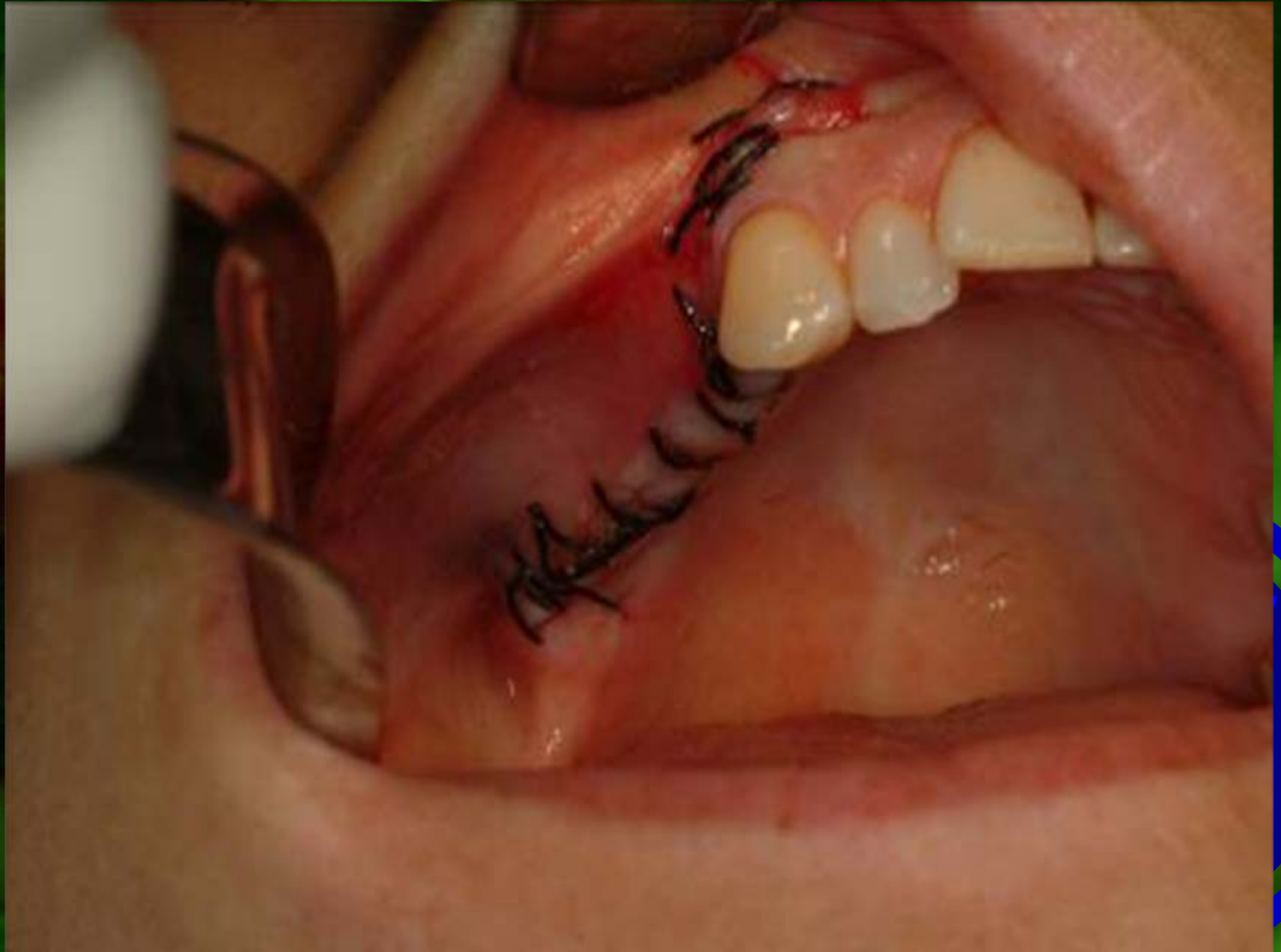J- SENO MAXILAR RELLENO



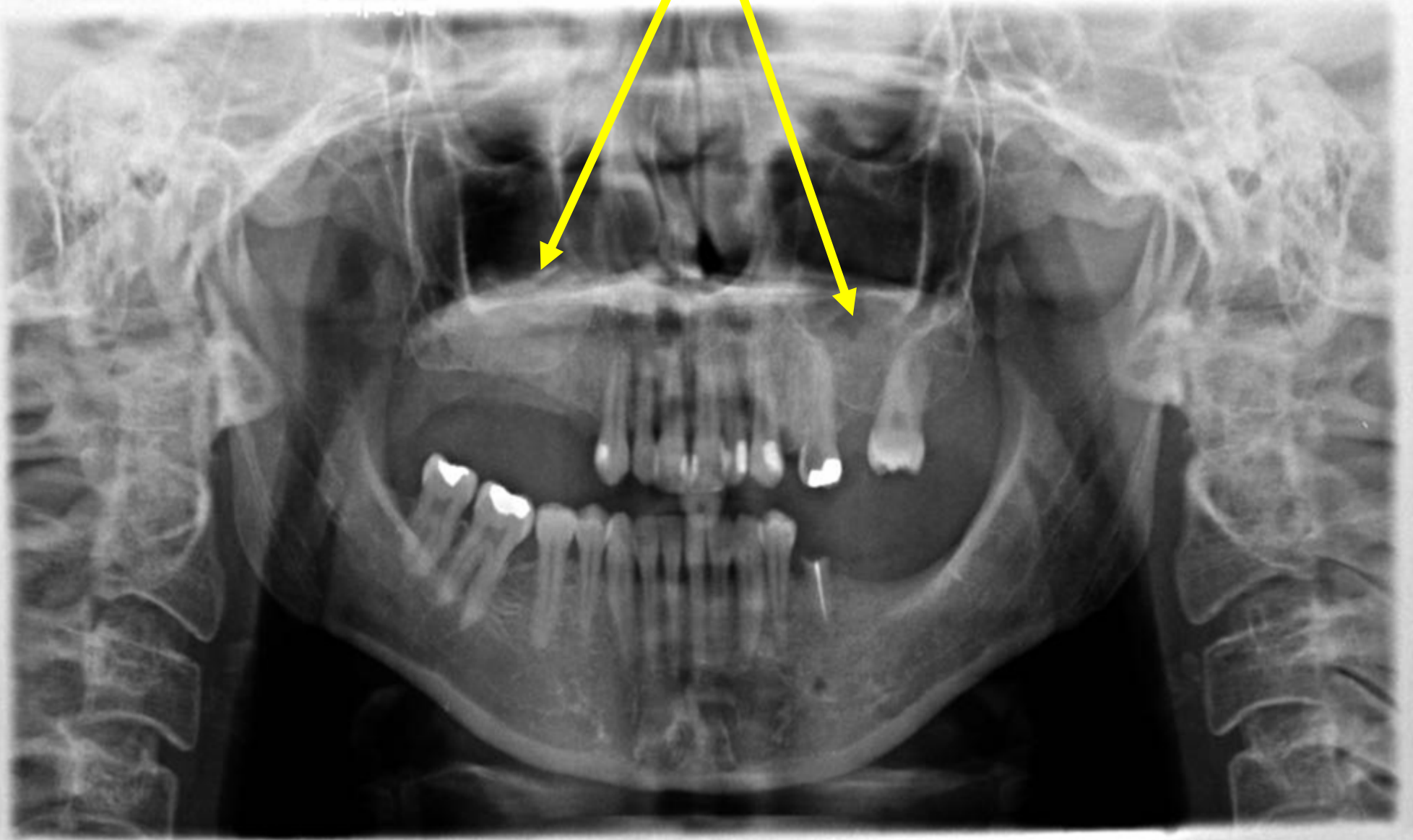
K- COLOCACION DE MEMBRANA DE COLAGENO EXTERNA



L- SUTURA



M- RX. FINAL



N- DENTA SCAN FINAL DOS SENOS INJERTADOS

